# BEITRAG

ZUR

# KENNTNISS DER ANATOMIE UND PHYSIOLOGIE

DES

# EIERSTOCKS DER SÄUGETHIERE

VON

**Dr. OTTO SCHRÖN.**

I. Ueber eine Corticalschicht von Zellen unter der Albuginea des Eierstocks brünstiger Katzen und deren Bedeutung für die Eibildung.
II. Ueber das Vorkommen mehrerer Eizellen in einem Follikel.
III. Ueber das Corpus luteum.

MIT DREI KUPFERTAFELN.

LEIPZIG,

VERLAG VON WILHELM ENGELMANN.

1862.

Abdruck aus der Zeitschrift für wissenschaftliche Zoologie.
XII. Bd. 3. Heft. 1862.

SEINEM HOCHVEREHRTEN LEHRER

HERRN

# PROFESSOR D^R. CARL THIERSCH

WIDMET DIESE ZEILEN

IN DANKBARER ERGEBENHEIT

DER VERFASSER.

# I.

# Ueber eine Corticalschicht von Zellen unter der Albuginea des Eierstocks brünstiger Katzen und deren Bedeutung für die Eibildung.

Wenn man unsere jetzigen Lehrbücher der Histologie über den mikroskopischen Bau des Eierstocks ausgewachsener geschlechtsreifer Säugethiere zu Rathe zieht, so findet man darin angegeben, derselbe bestehe aus einem bindegewebigen, Gefässe und Nerven tragenden Stroma, aus *Graaf'schen* Follikeln in den verschiedenen Stadien ihrer Entwickelung, welche in dieses Stroma eingebettet seien, aus Corpora lutea mit ihren endlichen Residuen, und aus den Umhüllungen der Drüse in Form einer Albuginea und einer Serosa.

Einer Corticalschicht von grossen Zellen, welche dicht unter der Albuginea des Eierstocks liegen und deren Existenz unter dem Einfluss periodisch wechselnder Thätigkeiten zu stehen scheint, wird nirgends Erwähnung gethan. Auch die Zeitschriftliteratur spricht sich hierüber nicht aus, wenn man nicht eine Andeutung, welche *Steinlin* [1]) giebt, dass eine Production von Eizellen bei ausgewachsenen Säugethieren zu gewissen Zeiten stattfinde, hierher rechnen will.

Wir werden in Nachfolgendem diese Zellenschicht beschreiben.

### Zeit der Untersuchung.

Im December 1860 untersuchte ich, als Assistent am zootomischen Cabinet in Erlangen, Eierstöcke von halbjährigen Kaninchen mikroskopisch. Es fiel mir an imbibirten Präparaten eine langgezogene Gruppe grosser Zellen auf, welche dicht unter der Albuginea des Eierstocks lag.

1) *W. Steinlin.* Ueber die Entwicklung der *Graaf'schen* Follikel und Eier der Saugethiere, No. 10 u. 11 der Mittheilungen der Züricher naturforschenden Gesellschaft

und die sich von dem Stroma scharf abgrenzte. Um mich näher über diese Zellen und die Vertheilung derselben im Eierstocke zu instruiren, fertigte ich einige ganze verticale Organschnitte vom Kanincheneierstocke an, und schloss dieselben nach vorheriger Imbibition mit Carminlösung in Canada-Balsam ein. Die auf diese Weise gewonnenen Objecte zeigten, dass die obenerwähnten Zellen als eine continuirliche, sich gegen das gefässtragende Stroma scharf abgrenzende Schicht die Peripherie des Eierstocks umgeben und dass dieselben nur an der Eintrittsstelle der Gefässe und Nerven fehlen, sowie an den Stellen wo ein zum Platzen fertiger Follikel alle Gewebselemente zur Seite geschoben hat ausser den immobilen Bedeckungen des Eierstocks.

Da mir das Vorkommen dieser Zellen als continuirliche Schicht fremd war, so legte ich die betreffenden Objecte meinem Verstande, Prof. *Will*, vor, der das Vorhandensein derselben als bisher unbekannt, wenigstens in der Literatur nicht bemerkt, bezeichnete. In gleicher Weise sprach sich Prof. *Thiersch*, dem ich kurz darauf, und Prof. *v. Siebold*, dem ich ein halbes Jahr später die genannten Präparate vorlegte, darüber aus. Ich unterzog daher diesen Gegenstand einer eingehenderen Untersuchung, die mich vom December 1860 bis April 1862 mit kurzen Unterbrechungen beschäftigte, und deren Resultate ich in Nachfolgendem zur Veröffentlichung bringe.

## Gegenstand der Untersuchung.

Als erstes Untersuchungsobject wurde der Kaninchenеierstock beibehalten, dem ich jedoch bald den Katzeneierstock, der in seiner ganzen mikroskopischen Anordnung ein prägnanteres Bild zur Anschauung bringt, vorzog. Ich untersuchte die Eierstöcke neugeborener, halbgewachsener noch nicht geschlechtsreifer, ausgewachsener brünstiger, und trächtiger Katzen. Durch Anfertigung von mehr als 400 Imbibitionspräparaten, die ich in Canada-Balsam einschloss, suchte ich zu einer grösseren Uebersicht zu kommen, als mir dies vorher bei Untersuchung des Kaninchеneierstocks gelungen war.

Ausserdem benutzte ich zu meinen Untersuchungen die Eierstöcke vom Hund, vom Fuchs, vom Schwein, von der Kuh, vom Schaf, von der Ratte, vom Maulwurf. Nachdem mir die Untersuchung der Eierstöcke genannter Thiere ein bestimmtes Resultat gegeben hatte, versuchte ich einen Vergleich des thierischen Eierstocks mit dem menschlichen und beschäftigte mich zu diesem Zwecke mit dem Eierstocke des neugeborenen Kindes, des 5jährigen Mädchens, des 14jährigen noch nicht menstruirten Mädchens, der 20—36jährigen im Zustande der geschlechtlichen Reife befindlichen Frau.

Menschliche embryonale Eierstöcke hatte ich nur einmal Gelegenheit zu untersuchen, an einem durch langes Liegen in schlechtem Weingeist leider wenig brauchbaren Object.

### Methode der Untersuchung.

Die zu veröffentlichenden Beobachtungen wurden zum Theil an frischen Eierstöcken gemacht, zum Theil an solchen, die zum Zwecke der Wasserentziehung mehrere Wochen in Weingeist oder doppeltchromsaurem Kali gelegen waren.

Die nicht gehärteten Objecte wurden als möglichst fein zerfaserte Stückchen für die mikroskopische Untersuchung brauchbar gemacht, die gehärteten Objecte wurden als dünne Schnitte, womöglich ganze Organschnitte, theils mit Wasser oder Glycerin dem bewaffneten Auge unterbreitet, theils wurden dieselben nach vorheriger Imbibition, nach der *Gerlach*'schen Methode, in Canada-Balsam eingeschlossen.

Die Injectionspräparate vom Eierstocke des Kaninchen, der Katze, des Fuchses, der Ratte, welche ich der Güte des Herrn Prof. *Thiersch* verdanke, wurden theils imbibirt, theils in unimbibirtem Zustande in Canada-Balsam aufbewahrt.

Zu meinen Untersuchungen bediente ich mich anfangs eines grossen Schiek, dann eines Oberhäuser, dann eines stereoskopischen Mikroskopes von *Smith and Beck* in London.

### Anfertigung der Zeichnungen.

Beiliegende Zeichnungen wurden nach Canada-Balsam-Präparaten angefertigt, Taf. XXXII u. XXXIII nach Imbibitionsobjecten, Taf. XXXIV nach einem injicirten Präparate.

Um die Grössenverhältnisse nicht zu verletzen, wurde zum Aufzeichnen des Grundrisses die Camera lucida benutzt. Die Detaileinzeichnung geschah mit Hülfe eines mittleren Oberhäuser.

Da ich bei Anfertigung der Zeichnungen von dem Grundsatze ausging, mich von der schematischen Darstellung möglichst frei zu machen, und nur wirkliche Präparattheile zur bildlichen Anschauung zu bringen, so musste ich, um Alles in der natürlichen Verbindung zu geben, Manches, was vielleicht nicht absolut wesentlich erschien, in meine Copieen aufnehmen.

Ich hoffe, dass dies der Uebersichtlichkeit dessen, was ich besonders zur allgemeinen Auffassung bringen möchte, keinen Eintrag thun wird.

## Objective Beobachtung.

Zerlegt man den gehärteten Eierstock einer brünstigen Katze in möglichst feine Schnitte und untersucht dieselben mikroskopisch, so bemerkt man schon bei 60facher Vergrösserung einen dichten Kranz von Zellen, welche unmittelbar unter der Albuginea des Eierstocks liegend sich gegen das bindegewebige, Gefässe und Nerven tragende Stroma scharf abgren-

zen. (Taf. XXXII, Nr. 1; Taf. XXXIV, Nr. 1.) Durchmesser der Corticalzelle 0,026‴; Durchmesser des Kerns 0,01‴; Durchmesser der Kernkörperchen 0,003‴.

Fig. I.




Corticalzelle.

1. Zellmembran (Zona pellucida). 2. Zelleninhalt (nachheriger Dotter). 3. Zellkern (Keimbläschen. 4. Kernkörperchen (Keimfleck).

Bei 300facher Vergrösserung zeigen dieselben eine zarte äussere Membran, welche einen feinkörnigen Inhalt einschliesst, und lassen einen bald mehr central, bald mehr peripher gelagerten, bläschenförmigen Kern, in welchem sich ein deutliches Kernkörperchen differenzirt, erkennen. (Text Fig. I.)

Bringt man diese Zellen mit Nadeln aus ihrem Zusammenhang, so ergiebt sich, dass dieselben zum Theil unmittelbar an einander gelagert, zum Theil durch eine spärliche faserige Bindesubstanz von einander getrennt sind, während bei anderen Säugethieren, bei denen ich diese Corticalschicht von Zellen beobachtet habe, wie beim Schaf, bei der Kuh, beim Schwein und auch beim erwachsenen Menschen die genannten Gebilde meist in kleinen Gruppen bei einander liegen, die von einem reichen Bindegewebsnetze umschlossen sind. Die beschriebenen Zellen der Peripherie des Katzeneierstockes sind nicht an Grösse vollkommen gleich, sondern diejenigen, welche der Albuginea näher liegen, sind etwas kleiner, als diejenigen, welche die Grenze gegen das bindegewebige Stroma des Ovarium bilden. (Text Fig. II.)

Injectionspräparate vom Eierstocke der Katze (Taf. XXXIV.) zeigen, dass die bezeichnete Corticalschicht von Zellen gefässlos ist, was man leicht auf Rechnung einer misslungenen Injection bringen könnte, wenn man nicht die Gefässe, welche vom Centrum des Eierstocks nach der Peripherie gehen, an der inneren Grenze des Zellenkranzes schlingenförmig umbiegen sähe.

Die Serosa scheint keine Gefässe an die Rinde des Eierstocks abzugeben.

Fig. II.

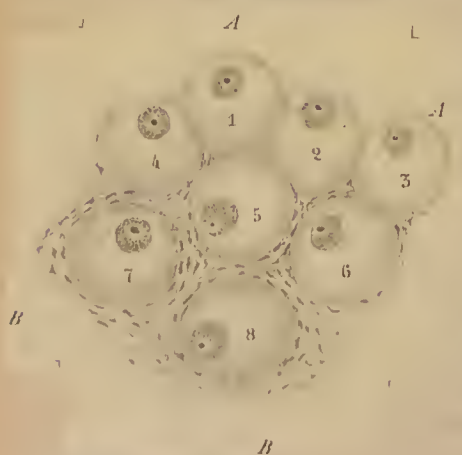


Gruppe von Corticalzellen aus dem Eierstocke der brünstigen Katze.

A. A. Grenze gegen die Serosa.

B. B. Grenze gegen das Stroma.

1, 2, 3, Zellen, bei denen weder eine Spur von der Anlage der Membrana germinativa, noch von einer Follikelbildung zu sehen ist.

4, 5, 6, Zellen, um welche sich Kerne aus dem Bindegewebe angelegt haben.

7, 8, Zellen, bei denen dieser Process weiter fortgeschritten ist (erstes Auftreten der Membrana germinativa).

Fertigt man ganze Organschnitte vom gehärteten Eierstocke der brünstigen Katze an, imbibirt dieselben, und schliesst sie in Canada-Balsam ein, so sieht man an einzelnen Stellen auf der Grenze der Corticalschicht und des Stroma's Zellen, welche, abgesehen davon, dass sie etwas grösser sind, genau so aussehen, wie die oben beschriebenen. Diese Zellen sind umgeben von einem einfachen Kranze zarter Kerne. (Taf. XXXII, Nr. 2; Taf. XXXIII, Nr. 5.) (Text Fig. III.) Durchmesser der Eizelle im Mittel 0,034‴; Durchmesser des Keimbläschens 0,012‴; Durchmesser des Keimflecks 0,003‴; Dicke des Kernkranzes (Membrana germinativa) 0,012‴.

Fig. III.

Anlage der Membrana germinativa.

1. Membrana germinativa. 2. Zona pellucida. 3. Zelleninhalt (Dotter). 4. Keimbläschen. 5. Keimfleck.

Ausser diesen Gebilden kommen etwas weiter gegen das Centrum des Eierstocks zu gelegen Zellen zur Anschauung, welche unbedeutend grösser sind als die vorigen und deren Kranz von Kernen mit einem feinen enganliegenden Bindegewebsreif umsäumt ist. (Taf. XXXII, Nr. 3; Taf. XXXIII, Nr. 6.) (Text Fig. IV.) Durchmesser der Eizelle im Mittel 0,067‴; Durchmesser des Keimbläschens 0,025‴; Durchmesser des Keimflecks 0,006‴; Dicke der Zona pellucida 0,003‴.

Fig. IV.

Bildung des bindegewebigen Theils des Follikels.

1. Bindegewebsreif. Erste Anlage d. Follikel. 2. Membrana germinativa. 3. Zona pellucida. 4. Inhalt der Eizelle (Dotter). 5. Keimbläschen. 6. Keimfleck.

Injicirte Präparate zeigen, dass diesem feinen Bindegewebsreife eine einfache zarte Gefässschlinge, welche das ganze Gebilde wie ein Ring eng umgiebt, entspricht. (Taf. XXXIV, Nr. 2.)

An anderen Stellen, meist noch entfernter von der Peripherie, sieht man Zellen von derselben Grösse oder etwas grösser, bei welchen der beschriebene Bindegewebsring einen doppelten Kranz von Kernen umschliesst. (Taf. XXXIV, Nr. 4.) (Text Fig. V.)

Fig. V.

1. Bindegewebiger gefässtragender Theil des Follikels. 2. Membrana germinativa des Follikels. 3. Membrana germin. der Eizelle. 4. Zona pellucida. 5. Inhalt der Eizelle (Dotter). 6. Keimbläschen. 7. Keimfleck.

An anderen Stellen sieht man eine Kluft zwischen den beiden Kernkränzen. Bei starker Vergrösserung erweisen sich die Bestandtheile genannter Kernkränze nicht mehr als Kerne, sondern als kleine Zellen. Wir werden sie deshalb von nun an Zellkränze nennen. Bei diesen Gebilden besteht also eine Kluft zwischen den beiden Zellkränzen, und centrale grosse Zelle, erster Zellkranz, zweiter Zellkranz und Bindegewebsreif sind nur an einer Stelle in directer Verbindung.

Die Injection weist bei diesen Gebilden ein zwar noch zartes, aber

schon componirtes Gefässnetz nach, welches theils in dem erwähnten Bindegewebsreif liegt, theils seiner nächsten Umgebung angehört. (Taf. XXXIV, Nr. 4, 5, 9.)

Fig. VI.

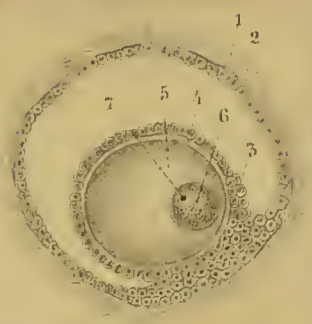


1. Bindegewebiger gefässtragender Theil des Follikels. 2. Membrana germinativa des Follikels. 3. Membrana germinativa der Eizelle (Discus proligerus). 4. Zona pellucida. 5. Zelleninhalt (Dotter). 6. Keimbläschen. 7. Keimfleck.

Wieder an anderen Stellen findet man Gebilde von derselben Anordnung, jedoch in grösserem Maassstabe aufgeführt. (Taf. XXXII, Nr. 9.) Die vielbesprochene Zelle ist in allen ihren Theilen grösser, ihre Membran bedeutend dicker. Der erste Zellkranz, der die Zelle umgiebt, ist ein mehrfach geschichteter, der zweite Zellkranz ein mindestens doppelter. Die früher beschriebene Kluft zwischen erstem und zweitem Zellkranze hat sich zu einer ansehnlichen Höhle erweitert. Der umschliessende Bindegewebsreif ist breiter geworden und enthält ein vollkommen ausgebildetes Gefässnetz. (Taf. XXXIV, Nr. 7, 8.) Durchmesser einer grössten Eizelle 0,08‴; Durchmesser des Keimbläschens 0,027‴; Durchmesser des Keimflecks 0,006‴; Dicke der Zona pellucida 0,0028‴.

An diese objective Beschreibung knüpfe ich die Erwähnung, dass ich die, für den Katzeneierstock angeführten Verhältnisse, auch beim Kaninchen, beim Hunde, beim Fuchse, beim Schafe, bei der Kuh und bei der Ratte beobachtet habe, während das Ovarium des Maulwurfs bis jetzt nicht das gesuchte Resultat finden liess. Der Eierstock des Schweines, der auf den ersten Blick nach einem anderen Typus gebaut scheint, bietet im Wesentlichen dieselben Verhältnisse dar, die wir von der Katze beschrieben haben, die Beobachtung derselben ist jedoch durch das starke Hervortreten der Follikel etwas erschwert.

Auch der Eierstock des geschlechtsreifen Mädchens zeigt diese Corticalzellen, wie wir sie von der Katze beschrieben haben, jedoch in etwas anderer Form. Lange habe ich vergeblich nach denselben gesucht, bis ich sie in dem Eierstocke eines 23jährigen Mädchens, das 4 Tage vor seinem Tode menstruirt hatte, fand.

Da es mir gegenwärtig an Zeit fehlt, um die zu einer Veröffentlichung meiner Beobachtungen am Menscheneierstocke nöthigen Zeichnungen anzufertigen, so gebe ich vorläufig diese kurze Notiz von dem Vorhandensein der mehrbesprochenen Randzellen im Eierstocke des geschlechtsreifen Menschen, und behalte mir vor, in einer späteren Arbeit eine Detailschilderung der bezeichneten Verhältnisse zu geben.

## Subjectives.

Die Aufgabe dieses Theils ist, den Nachweis zu liefern, dass die im objectiven Theile beschriebene und auf Taf. XXXII, Nr. 1; Taf. XXXIII,

Nr. 4; Taf. XXXIV, Nr. 1 unserer Zeichnungen abgebildete Corticalschicht von Zellen in einer wesentlichen Beziehung zur Eibildung stehe und unsere Ansicht darüber auszusprechen, welchen Antheil dieselbe an der Eibildung habe.

Bevor wir hierauf näher eingehen, möchte es gefordert erscheinen, zu beweisen, dass das, was wir Corticalzellen nennen, auch wirklich Zellen sind. Wir glauben uns bei Beantwortung dieser Frage auf den gegenwärtigen Stand der mikroskopischen Anatomie berufen zu dürfen, welche Gebilde, die aus einer homogenen, einen Inhalt einschliessenden Umhüllungsmembran, aus einem innerhalb derselben befindlichen Kern, der noch ein Kernkörperchen in sich birgt, bestehen, als Zellen anspricht. Diesen Anforderungen genügen unsere sogenannten Corticalzellen.

### A. Bildung der Corticalzellen.

Was die Bildung dieser Zellen betrifft, so muss ich gestehen, dass ich mir hierüber keine bestimmte Entscheidung zutraue. Ich habe wohl häufig dicht unter der Albuginea des Eierstocks der ausgewachsenen brünstigen Katze freie bläschenförmige Kerne (Taf. XXXIII, Nr. 2.) mit einem deutlichen Kernkörperchen liegen sehen, auch solche, welche um sich noch eine zarte länglich geformte Membran zu haben schienen (Taf. XXXIII, Nr. 3.), während ich nie Corticalzellen mit zwei Kernen oder anderen mir bekannten Spuren einer Theilung gesehen habe; diese Beobachtungen sind jedoch viel zu vereinzelt, als dass ich hierauf ein Dogma basiren möchte.

Ich begnüge mich daher damit, anzudeuten, dass diese Corticalschicht gegen das Ende der Tragzeit der Katzen sowohl quantitativ als qualitativ abnimmt, während sie in der Brunstzeit um das Doppelte bis Dreifache sich vermehrt, was den Schluss nahe legt, dass eine Production der beschriebenen Zellen bei ausgewachsenen Thieren stattfindet, und dass die Zeit der jedesmaligen Neubildung derselben mit dem Vorstadium der Begattungszeit zusammenfällt. Ob jedoch dieser periodischen Zellenproduction eine Zellentheilung zu Grunde liegt, oder ob präexistirende freie Kerne als Grundlage zu dem Aufbau derselben benutzt werden, oder ob deren Bildung nach einem anderen Principe vor sich geht, weiss ich nicht anzugeben.

Die Untersuchung des embryonalen Eierstocks und des Eierstocks neugeborener Säugethiere, hat mir kein Resultat geliefert, welches für die nachherige periodische Production von Randzellen bei ausgewachsenen Säugethieren Aufschluss gäbe.

### B. Ortsveränderung der Corticalzellen.

Im objectiven Theile wurde bemerkt, dass man nicht nur an der Grenze der Corticalschicht und des bindegewebigen Stroma's, sondern

auch in den äussersten Partieen des Ovarialstroma's Gebilde findet, welche, abgesehen davon, dass sie etwas grösser sind, durchweg die Physiognomie der Corticalzellen tragen. Solche Gebilde sind auf Taf. XXXII, Nr. 2; Taf. XXXIII, Nr. 5; Taf. XXXIV, Nr. 2 abgebildet. Ich glaube, dass dieselben in einer früheren Periode ihrer Entwickelung der Corticalschicht angehört haben. Man kann zwar nicht stricte beweisen, dass dieselbe Zelle, die man gegenwärtig von der Peripherie entfernt sieht, in einer früheren Zeit der Corticalschicht angehört habe, ich sage, man kann hiervon keinen absoluten Beweis geben, weil unsere histologischen Untersuchungsmethoden, welche erst nach dem Aufhören der vitalen Thätigkeiten eine deutliche objective Anschauung gewähren, die Möglichkeit, die allmähliche Umgestaltung eines und desselben elementaren Gebildes zu verfolgen, ausschliessen; aber der Zusammenhalt des Befundes an vielen Objecten eines und desselben Eierstocks macht diesen Schluss in hohem Grade wahrscheinlich.

Wenn man über die zu einer grösseren Uebersicht nöthige Anzahl von Eierstockpräparaten disponirt, so kann man die Uebergangsstadien sowohl in der Grössenveränderung dieser Zellen, als auch in dem allmählichen Ortswechsel derselben verfolgen. Man sieht, wie dieselben im Verhältniss ihre Entfernung von der Peripherie des Eierstocks an Umfang zunehmen, bis sie diejenige Tiefe erreicht haben, welche zu ihrer ungestörten Weiterentwickelung nöthig ist.

Wenn ich sage, dass die bezeichneten Zellen eine Ortsveränderung eingehen, so will ich hiermit nicht angedeutet haben, dass ich denselben einen activen Wanderungstrieb zutraue, sondern ich stelle mir vor, dass die Locomotion dieser Zellen in erster Instanz bedingt ist durch die Vis a tergo, indem zu gewissen Zeiten immer neu an der Peripherie sich bildende Zellen die älteren gegen das Centrum zu verdrängen, in zweiter Linie hervorgerufen ist durch das sich Zwischendrängen jener kleinen Zellen, die ich auf Taf. XXXII, Nr. 11; Taf. XXXIII, Nr. 9; Taf. XXXIV, Nr. 15 abgebildet habe, die in grossen Nestern bei einander liegen, und welche der andrängenden Corticalzelle als Bett zur vollständigen Entwickelung dienen; durch das sich Zwischendrängen jener kleinen Zellen, auf deren Bedeutung für den Eierstock ich später zurückkommen werde, ist die Ablösung der Corticalzelle von ihrer gleichartigen Umgebung bedingt. Sie gehört jetzt nicht mehr der Corticalschicht an, sondern ist ein differentes selbstständiges Gebilde, sie ist specifische Eizelle geworden, was sich in der Anlage der Membrana germinativa, in der Bildung des bindegewebigen Theils des Follikels, und in dem Heranwachsen eines eigenen Gefässnetzes ausspricht.

Wir werden jedes dieser 3 Momente näher ins Auge fassen.

C. Anlage der Membrana germinativa.

Die Beobachtung dieses Vorgangs ist eine schwierige.

Das Resultat, welches mir meine Untersuchungen hierüber geliefert haben, ist folgendes:

Die Bildung der Membrana germinativa beginnt bei der ausgewachsenen Katze und dem geschlechtsreifen Kaninchen, sobald die Corticalzelle ihre Ortsveränderung gegen den Mittelpunkt des Ovarium eingegangen hat, und von jenem Lager kleiner Zellen aufgenommen ist, die ich auf Taf. XXXIII, Nr. 9. angedeutet habe, und die von zarten Bindegewebszügen durchsetzt sind.

Die erste Veränderung, welche man sieht, ist die, dass einzelne längliche Kerne, welche von den Kernen, wie sie allerwärts dem Bindegewebe angehören, gar nicht zu unterscheiden sind, sich an die Corticalzelle, jetzt Eizelle, anlegen. Diese Kerne bilden im Anfange keinen geschlossenen Kranz um die Eizelle, sondern liegen in unbestimmten Zwischenräumen der Eizelle, theils ganz nahe, theils etwas ferner, sodass es den Eindruck macht, als ob durch das Wachsthum der Eizelle einzelne Bindegewebsfasern zurückgedrängt würden, während die Kerne des Bindegewebes an Ort und Stelle liegen bleiben, und dadurch der Eizelle näher kommen. Je mehr die Eizelle durch ihr inneres Wachsthum an Umfang zunimmt, desto geschlossener wird der Cyclus von Kernen, der sie umgiebt, bis derselbe einen vollkommenen Abschluss gegen die Umgebung erzeugt.

Dies ist der Zeitpunkt, in welchem das erste Gefäss um die Eizelle herumwächst. Gleichzeitig beginnen die Kerne der Membrana germinativa sich in kleine Zellen umzugestalten. Indem ich die Ansicht ausspreche, dass die Anlage der Membrana germinativa aus den Bindegewebskernen erfolgt, und zwar vor der Bildung eines eigentlichen gefässtragenden Follikels, fühle ich wohl, dass diese Anschauung den vielen möglichen Negationen nicht streng beweisend wird entgegentreten können. So würde z. B. die Auffassung, dass die Membrana germinativa ihrem Entstehen nach nicht Bindegewebskerne seien, sondern dass die der Eizelle zunächst liegenden Bindegewebsfasern sich zu einem membranösen Umhüllungskörper umgestalten, welcher nach Analogie der Epithelbildung in Cysten die Fähigkeit bekomme, selbstständig einen Zellenbeleg zu erzeugen, in den Resultaten der objectiven Beobachtung keinen absoluten Widerspruch erfahren, aber einige weiter unten anzuführende Einzelheiten, sowie der Gesammteindruck, den fortgesetzte Beobachtungen dieses Gegenstandes in mir hinterlassen haben, verdrängen diese Annahme.

Ebenso könnte man mir erwidern, dass das, was ich die der Eizelle zunächst liegenden Bindegewebsfasern nenne, eben schon der Follikel sei, der die Eizelle vom Anfang ihres Bestehens als Corticalzelle umgebe, und dass der Bildung der Membrana germinativa eine Ausscheidung, welche

zwischen Membran der Eizelle und zwischen Follikelwand stattfinde, zu Grunde liege.

Hiergegen spricht, dass die grösste Zahl der Corticalzellen beim Kaninchen und bei der Katze unmittelbar an einander liegt, ohne irgendwelche bindegewebige Umkleidung, und dass man das sich Anlegen einer geschlossenen Kapsel mit selbstständigem Gefässnetz erst dann auftreten sieht, wenn die Corticalzelle ihre Ortsveränderung gegen den Mittelpunkt des Eierstocks eingegangen hat, und wenn der Kranz von Kernen, welche die Grundlage der Membrana germinativa bilden ein geschlossener geworden ist. Auch die Gefässinjection scheint meine erstausgesprochene Ansicht zu unterstützen, indem dieselbe zur Anschauung bringt, dass die Corticalzelle gefässlos ist, was sie, wenn sie schon als solche von einem Follikel umgeben wäre, vielleicht nicht wäre, und dass erst dann Gefässe um dieselbe herumwachsen, wenn die Anlage der Membrana germinativa vollendet ist, und wenn die vollständige Abgrenzung der Zelle von ihrer Umgebung durch einen zarten Bindegewebsreif begonnen hat.

---

Wie schwer das Stadium, in welchem die Eizelle nur von der Membrana germinativa umgeben ist, zur Beobachtung kommt, mag daraus ersichtlich sein, dass ich es unter 400 Präparaten über den Eierstock der Katze nur zweimal deutlich gesehen habe. Fast immer sieht man nur das nächstfolgende Stadium, welches dadurch charakterisirt ist, dass ein zarter Bindegewebsreif die Membrana germinativa umgiebt (Taf. XXXIII, Nr. 6.), woraus hervorzugehen scheint, dass die Zeit, welche zwischen Anlage der Membrana germinativa und Bildung des bindegewebigen Theils des Follikels liegt, eine sehr kurze ist.

Dass die Anlage der Membrana germinativa an der Aussenfläche der früheren Corticalzelle vor sich geht, und nicht nach innen von der umhüllenden Membran, die ich als Zellmembran bezeichnet habe, stattfindet, glaube ich ganz besonders betonen zu müssen, weil dies einen wesentlichen Theil des Beweises ausmacht, den ich gegen die jetzige von *Bischoff* und *Spiegelberg* [1]) vertretene Ansicht führen will, dass der Follikel das Erste sei, und die Bildung der Eizelle das Zweite. Erfolgte die Anlage der Membrana germinativa an der Innenfläche der Membran, die ich Zellmembran genannt habe, so müsste man das, was ich Corticalzelle und später Eizelle nenne, für Follikel erklären. Da jedoch nach meiner Beobachtung die Situation eine gegentheilige ist, so wird die Ansicht, dass der Follikel das Erste sei, für mich unmöglich, während die Ansicht, dass die Eizelle als Corticalzelle der zuerst vorhandene Bestandtheil des Säugethiereies ist, und die Bildung des Follikels etwas secundäres, an Wahrscheinlichkeit gewinnt.

1) Prof. *Bischoff's* und *Spiegelberg's* jüngsten Ausspruch hierüber s. in Sitzungsberichte der Naturforscherversammlung zu Speyer, Donnerstag d. 19. Septbr. 1861. Section Anatomie u. Physiologie.

### D. Die Gefässbildung im jungen Follikel.

Was diese betrifft, so wiederhole ich, dass bei geschlechtsreifen Individuen die Cortiealschicht von Zellen gefässlos ist, dass erst dann Gefässe um die Corticalzelle herumwachsen, wenn sie die oben beschriebene Ortsveränderung eingegangen hat, und wenn die Bildung der Membrana germinativa begonnen ist. (Taf. XXXIV, Nr. 2.) Das erste Gefäss ist eine einfache Schlinge, welche im Anschluss an ein Nachbargefäss um das junge Gebilde herumwächst. Später wachsen von mehreren Seiten schlingenförmige Gefässe gegen die Zelle und ihre Umhüllung an, deren Aeste in directe Verbindung zu treten scheinen. (Taf. XXXIV, Nr. 5—8.) Ueber das Verhältniss der Gefässe zu den jungen Eizellen im Eierstocke der neugeborenen Katze werden wir später Näheres mittheilen.

### E. Die Bildung des bindegewebigen Theils des Follikels

erfolgt gleichzeitig mit dem ersten Auftreten der Gefässe des Follikels. Anfangs ist nur so wenig umhüllendes Bindegewebe vorhanden, dass man im Zweifel sein könnte, ob dasselbe im Follikel eine selbstständige Rolle spielt, oder ob es nur das Bett für die Gefässe abzugeben hat. (Taf. XXXIV, Nr. 3—8.) Auch die Beobachtung der späteren Stadien in der Entwickelung des Follikels lässt diesen Zweifel ungehoben, da man nirgends im eigentlichen bindegewebigen Theile des Follikels gefässloses Gewebe findet, oder mit spärlichen Gefässen durchsetztes Bindegewebe, sondern überall sehr reiche Gefässverzweigungen, die durch spärliches Bindegewebe verbunden sind.

### F. Die Erweiterung des Follikels.

Wenn die Membrana germinativa und der bindegewebige Theil des Follikels fertig ist, dann beginnt die Erweiterung desselben, wodurch das ganze Gebilde an die Oberfläche des Eierstocks tritt. Bemerkenswerth ist hierbei, dass die Eizelle fast immer an der Stelle der Follikelhöhle angeheftet ist, welche am Entferntesten von der Peripherie des Eierstocks liegt. Verfolgt man die Erweiterung des Follikels durch ihre verschiedenen Stadien, so findet man, dass beim ersten Beginne derselben die Membrana germinativa von der Eizelle wegtritt und dem bindegewebigen Theile des Follikels folgt. (Taf. XXXIII, Nr. 7.) In diesem Stadium hat die Eizelle keine Umkleidung von Kernen, hängt nur an einer verhältnissmässig kleinen Stelle mit der Membrana germinativa des Follikels zusammen, von welchem Punkte aus dann die allmähliche Umwachsung der Eizelle mit Kernen [später Zellen] stattfindet, wodurch der Discus proligerus entsteht. (Taf. XXXIII, Nr. 8.)

Die Erweiterung des Follikels schreitet so lange fort, bis derselbe alle ihm im Wege stehenden Gewebselemente zur Seite geschoben hat,

ausser der immobilen Bedeckung des Eierstockes. (Taf. XXXII, Nr. 9.) Eine Entscheidung über die Ursachen des endlichen Platzens des Follikels zu geben, finden wir ausserhalb der Aufgabe dieser Arbeit liegend. Doch bemerken wir, dass wir mit der von *Rouget* aufgestellten Ansicht, dass das sich Oeffnen des Follikels unter dem Einflusse selbstständiger muskulöser Apparate der Eikapsel zu Stande komme, nicht übereinstimmen können, da wir die von *Rouget*[1]) angenommenen und von *Aeby*[2]) näher beschriebenen glatten Muskelfasern im Follikel der Säugethiere bis jetzt nicht finden konnten, sondern nur solche muskulöse Elemente, welche den Gefässen des Follikels angehörten.

Ebensowenig gelang es mir, die Schläuche, in denen *Pflüger*[3]) Follikel entstehen und wachsen lässt, zu sehen, was mir um so unlieber war, als *Pflüger* dieselben bei keinem Säugethier, in dessen Eierstock er danach suchte, vermisst hat. Ich erinnere mich wohl, früher, als ich auch noch nach dem Princip des Drüsenschlauchs im Säugethier-Eierstock suchte, namentlich beim Hunde viele schlauchförmige Gebilde, welche vom Centrum des Eierstocks nach der Peripherie verliefen, gesehen zu haben, diese erwiesen sich aber stets bei eingehenderer Untersuchung als Blutgefässe.

Auch die Resultate der Injection widersprachen der *Pflüger*'schen Ansicht, indem dieselbe im Eierstocke der Katze, des Fuchses, des Kaninchens, der Ratte eine Gefässvertheilung nachweist, welche nicht die mindeste Aehnlichkeit mit der in schlauchförmig drüsigen Organen hat.

Mit den Untersuchungsresultaten von Prof Dr. *Grohe*[4]), welcher beobachtet hat, dass die Rinde des Eierstockes bei menschlichen Früchten anfänglich nur aus Eiern bestehe, und dass der *Graaf*'sche Follikel sich erst später um das Ei bilde, stimmen meine Beobachtungen vollkommen überein. Nur können wir uns nicht mit der *Grohe*'schen Ansicht, dass später keine Neubildung von Eiern mehr stattfinde, vertraut machen. Wir werden bei der nächstens erfolgenden Veröffentlichung unserer Untersuchungen über den Eierstock des Menschen hierauf näher eingehen.

Fassen wir das im subjectiven Theil unserer Abhandlung Niedergelegte in einem kurzen Résumé zusammen, so spricht sich dasselbe in Folgendem aus:

1) Der Eierstock der geschlechtsreifen Katze zeigt eine Corticalschicht von Zellen, die im höchsten Grade

1) Recherches sur les organes érectiles de la femme etc. in Journal de la Physiologie, publié sous la direction de *Brown-Séquard*. Tome I. p. 480.

2) Dr. *Ch. Aeby*, Ueber glatte Muskelfasern im Ovarium und Mesovarium der Wirbelthiere. in *Reichert's* u. *Du Bois-Reymond's* Archiv. Jahrgang 1859. p. 675—676.

3) Prof. Dr. *E. Pflüger* in Bonn, Untersuchungen zur Anatomie und Physiologie der Säugethiere. in Allgemeine Medizinische Central-Zeitung. Jahrg. XXX. Stück 42.

4) Prof. Dr. *Grohe* von Greifswalde, Sitzungsberichte der Naturforscherversammlung zu Speyer, Donnerstag d. 19. Septbr. 1861. Section Anatomie u. Physiologie.

ihrer Blüthe während der Brunstzeit steht, und die gegen das Ende der Tragzeit bedeutend abnimmt.

2) Diese Schicht ist gefässlos.

3) Die Zellen dieser Corticalschicht werden theilweise zu Eiern verwendet.

4) Diejenigen Corticalzellen, welche zu Eiern verwendet werden, gehen eine Ortsveränderung ein, während deren zuerst die Anlage der Membrana germinativa erfolgt, dann die Bildung des bindegewebigen Theils des Follikels und des Gefässnetzes des Follikels.

5) Wenn die Membrana germinativa und der bindegewebige Theil des Follikels gebildet sind, beginnt die Erweiterung des Follikels, durch welche derselbe an die Oberfläche des Eierstocks tritt.

## II.

## Ueber das Vorkommen mehrerer Eizellen in einem Follikel.

Hierzu Taf. XXXIII, Nr. 16—24.

Dies gehört zu den selteneren Erscheinungen. Unter 400 Eierstockspräparaten von der Katze habe ich dies Verhältniss zweimal beobachtet, indem ich in einem Präparate einen Follikel mit 2 Eiern, in einem anderen einen Follikel mit 3 Eiern fand.

Unter 80 Präparaten vom Eierstock des Hundes habe ich einen einzigen Follikel mit 2 Eizellen gefunden. Bei anderen Säugethieren habe ich es bis jetzt nicht beobachtet.

Die Follikel, in denen ich diese mehrfache Eibildung fand, waren nicht im Stadium der vollendeten Entwickelung, sondern befanden sich im Zustande der ersten Erweiterung.

Die Eizellen liessen keine Spur einer Theilung erkennen, verriethen auch nicht durch ihr äusseres Ansehen, dass sie in dem Verhältniss der Mutter- und Tochterzelle zu einander stünden, sondern waren, so weit man dies nach der Masse des Discus proligerus, nach der Dicke der Zona pellucida und nach der Grösse des Keimbläschens beurtheilen konnte, auf gleicher Stufe der Entwickelung, so dass ich viel mehr geneigt bin, das Vorkommen mehrerer Eizellen in einem Follikel in der Weise zu erklären, dass zu gleicher Zeit mehrere Corticalzellen von einer Membrana germinativa umschlossen werden, und von einem Follikel umsäumt, als

dass eine Theilung der Eizelle im Follikel dieser Erscheinung zu Grunde liegt (*Spiegelberg*).

Auf Taf. XXXIII, Nr. 16—24 ist ein Follikel aus dem Eierstock einer einjährigen Katze, welcher 3 Eizellen enthält, abgebildet. Der betreffende Präparattheil wurde bei 300facher Vergrösserung copirt.

---

## III.

## Ueber das Corpus luteum.

Hierzu Taf. XXXII, Nr. 10. und Taf. XXXIV der durch die Buchstaben C. L. begrenzte Präparattheil.

Das, was man bis jetzt am Sectionstische und in der Literatur mit dem Namen Corpus luteum bezeichnet hat ist kein ausschliesslicher Rückbildungsprocess, sondern eine Neubildung, die, wie alle Neoplasmen, deren Entwickelung eine ungestörte ist, ein Stadium der progressiven Bildung und ein Stadium der regressiven Metamorphose hat.

Das erste Stadium ist bezeichnet einerseits durch eine Wucherung von Bindegewebe und Gefässen, welche gleichzeitig von mehreren Stellen der Follikelwand in Form breiter Papillen ausgeht, die mit ihrer Spitze gegeneinander wachsen, andrerseits durch eine Production von Zellen, im Anschluss an die zelligen Elemente der Membrana germinativa. Die Gefässe und das Bindegewebe wachsen den Zellen voraus.

Die neugebildeten Zellen haben die ungefähre Länge von 0,03‴, die Breite von 0,02‴, sind polygonal, haben einen grossen Kern und ein deutliches Kernkörperchen; Durchmesser des Kerns 0,009‴, Durchmesser des Kernkörperchens 0,0015‴. Sie liegen meist in kleinen Gruppen beisammen, die von Capillaren umschlossen werden, welche einen ausgesprochen embryonalen Charakter haben.

Die Wucherung hat nicht ihr Ende erreicht, wenn die ursprüngliche Follikelhöhle ausgefüllt ist, sondern sie breitet sich auf einem Raum aus, der mindestens 5mal so gross ist, als der Follikel war, der der Neubildung zum Ausgangspunkte diente.

Merkwürdig in der Gefässvertheilung des Corpus luteum ist, dass die Venen nicht auf demselben Wege zurückkehren, auf dem die Arterien in das Gewebe desselben eintreten (Taf. XXXIV, Nr. 13.), sondern dass eine grosse centrale Vene (Taf. XXXIV, Nr. 12.) das ganze Blut des Corpus luteum sammelt.

So lange das Corpus luteum noch in der ersten Periode der fortschreitenden Entwicklung begriffen ist, so lange noch eine centrale Höhle vorhanden ist, die von dem rückbleibenden Blutcoagulum, das beim Aus-

treten des Eies aus dem Follikel in dem bezeichneten Raume Platz nimmt, ausgefüllt wird, so lange die Papillen, die in Gestalt breiter Hügel vordringen, sich im Centrum noch nicht vereinigt haben, verlaufen die Venen auf dem Rücken dieser Hügel. Erst wenn die genannte Vereinigung stattgefunden, ist die gemeinschaftliche centrale Vene sichtbar.

Ein ähnliches Verhältniss in der Gefässvertheilung erinnere ich mich in dieser prägnanten Weise nur im Drüsenmagen der Vögel gesehen zu haben, wo die Arterien an der äusseren Grenze der componirten Drüsenschläuche eintreten, die Venen sich im Lumen der Drüse sammeln und längs denselben verlaufen, bis sie am Ausführungsgange der Drüse in die Venen der Magenschleimhaut übergehen. Am deutlichsten unter allen Drüsenmägen, die ich untersuchte, war dies bei Corvus pica zu sehen.

Die Vena centralis des Corpus luteum mündet in eine grössere Vene des Ovarialstroma's. Sie schickt ein weites Gefäss, das schnurgerade das Gewebe des Corpus luteum durchschneidet über die Grenzen ihres Stromgebiets. Dieses Gefäss nimmt auf seinem Wege durch das Corpus luteum keine anderen Venen auf, sondern alles Blut, das dem Stoffwechsel in der genannten Neubildung gedient hat, scheint sich erst in dem beschriebenen centralen Sinus zu sammeln, bevor es seine weitere Beförderung findet.

Die eben beschriebenen Beobachtungen über die Gefässvertheilung im Corpus luteum habe ich an injicirten Eierstöcken trächtiger Katzen, Kaninchen und Ratten gemacht, welche Herr Prof. *Thiersch* die Güte hatte mir zu überlassen.

Das zweite Stadium in dem Bestehen des Corpus luteum, das der regressiven Metamorphose, scheint im Mittelpunkte der Neubildung seinen Anfang zu nehmen. Ich muss gestehen, dass ich mir über den Entwickelungsgang, welchen das Corpus luteum im Stadium der regressiven Metamorphose nimmt, nicht im Klaren bin. Doch glaube ich mit ziemlicher Bestimmtheit aussprechen zu können, dass die Rückbildung desselben auf dem Wege der fettigen Entartung mit nachfolgender Resorption, nicht das Hauptmittel ist, dessen sich die Natur zu seiner Entfernung bedient, sondern dass zu einer bestimmten Zeit eintretende Anämie denjenigen Grad von Schrumpfung der ganzen Neubildung herbeiführt, welchen wir in dem als zweites Stadium bezeichneten Zeitpunkte beobachten. Welche Ursachen dem Eintritte dieser Anämie zu Grunde liegen, weiss ich nicht anzugeben. Ich halte es auch nicht für die Aufgabe dieses kleinen histologischen Beitrags darüber zu entscheiden, ob zu einer gewissen Zeit dem Corpus luteum aus ökonomischen Rücksichten für die übrigen Regionen des Eierstocks, nicht mehr die zu einem fortschreitenden Wachsthum erforderliche Menge von Bildungsmaterial zugeführt wird, oder ob der Grund für die in einer gewissen Periode normale Ernährungsstörung des Corpus luteum in der Compression der Capillaren, durch die im Uebermaass sich vermehrenden Zellenmassen der Neubildung zu suchen

ist, oder ob andere meinen physiologischen Anschauungen über diesen Gegenstand ferner liegende Ursachen hierbei wirksam sind.

Präparate über das zweite Stadium des Corpus luteum machen den Eindruck, als ob im Centrum ganze Gefässbezirke unregsam würden und der Obliteration anheimfielen, was ich neben Veränderungen an den Gefässen selbst, aus der Schrumpfung vieler Zellengruppen, die ich mit einer mangelnden Ernährung derselben in Zusammenhang bringe, schliessen zu dürfen glaube. Die Zellen werden nämlich kleiner, namentlich der Zelleninhalt schwindet, während der Kern mit seinem Kernkörperchen weniger unter diesem Vorgang leidet.

Der Effect dieses Processes ist ein gradweisfortschreitendes Kleinerwerden des Corpus luteum. Leider fehlen mir Präparate über die letzten Veränderungen, welche im zweiten Stadium des Corpus luteum, namentlich an seinen centralen Gefässen, vor sich gehen, so dass ich nicht wagen kann, jene grossen Gruppen von kleinen Zellen, welche ich auf Taf. XXXII, Nr. 11 und auf Taf. XXXIII, Nr. 24 gegeben habe, und welche in bindegewebige Kapseln eingeschlossen sind, als die endlichen Reste von Corpora lutea zu bezeichnen, die der regressiven Metamorphose anheimgefallen sind. Ich spreche dies daher nur als eine Vermuthung aus, welche noch ihrer Begründung bedarf.

In einer später zu veröffentlichenden Arbeit werde ich das Corpus luteum ausführlicher behandeln.

## Erklärung der Abbildungen.

### Tafel XXXII, Nr. 1—12.

Verticaler Querschnitt vom Eierstock der brünstigen einjährigen Katze. Imbibirt. Vergrösserung 80.

Nr. 1. Corticalzellen.
Nr. 2. Corticalzellen, welche eine Ortsveränderung gegen den Mittelpunkt des Eierstocks eingegangen haben und bei denen die Anlage der Membrana germinativa erfolgt ist.
Nr. 3. Bildung des bindegewebigen Theils des Follikels um die Eizelle. (Frühere Corticalzelle.)
Nr. 4. Beginnende Erweiterung des Follikels.
Nr. 5, 6, 7. Fortschreitende Entwicklung des Follikels und seines Inhalts.
Nr. 8. Follikel, aus dem die Eizelle durch den Schnitt herausgefallen ist.
Nr. 9. Vollständig entwickelter Follikel.
a) Bindegewebiger gefässtragender Theil des Follikels.
b) Membrana germinativa.
c) Discus proligerus.
d) Zona pellucida.
e) Keimbläschen.
f) Keimfleck.
x) Follikelhöhle.
Nr. 10. Corpus luteum im Stadium der regressiven Metamorphose.
Nr. 11. Zellenlager von bindegewebigen Kapseln umschlossen. (Vielleicht die Reste früherer Corpora lutea.)
Nr. 12. Gefässe mit Haematin angefüllt.

### Tafel XXXIII, Fig. 1, Nr. 1—15.

Verticaler, partieller Schnitt vom Eierstock der zweijährigen brünstigen Katze. (Nach einem imbibirten und in Canada-Balsam eingeschlossenen Präparate.) Vergrösserung 220.

Nr. 1. Serosa und Albuginea des Eierstocks.
Nr. 2. Einfache und bläschenförmige Kerne unter der Albuginea.
Nr. 3. Unentwickelte Corticalzellen.
Nr. 4. Entwickelte Corticalzellen.
Nr. 5. Corticalzelle, bei der die Anlage der Membrana germinativa sichtbar ist.
Nr. 6. Bildung des bindegewebigen Theils des Follikels.
Nr. 7. Beginnende Erweiterung des Follikels. Wegtreten der Membrana germinativa von der Eizelle und Liegenbleiben derselben am bindegewebigen Theile des Follikels.
Nr. 8. Beginnende Bildung des Discus proligerus.
Nr. 9. Lager von Stroma-Zellen, welche der Eizelle (früher Corticalzelle) als Bett zur ersten Weiterentwicklung dienen.

Nr. 10. Bindegewebige Kapseln, durch welche diese Zellenlager begrenzt sind.
Nr. 11. Gefässdurchschnitte.
Nr. 12. Homogene Membran der Corticalzelle, spätere Zona pellucida der Eizelle.
Nr. 13. Bläschenförmiger Kern der Corticalzelle, späteres Keimbläschen der Eizelle.
Nr. 14. Kernkörperchen der Corticalzelle, späterer Keimfleck der Eizelle.
Nr. 15. Inhalt der Corticalzelle, späterer Dotter der Eizelle.

**Tafel XXXIII, Fig. 2, Nr. 16—24.**

Follikel mit 3 Eiern aus dem Ovarium einer einjährigen Katze.
(Nach einem imbibirten und in Canada-Balsam eingeschlossenen Präparate.)
Vergrösserung 300.

Nr. 16. Bindegewebiger, gefässtragender Theil des Follikels.
Nr. 17. Homogene Grenzschichte.
Nr. 18. Membrana germinativa.
Nr. 19. Discus proligerus.
Nr. 20. Zona pellucida.
Nr. 21. Inhalt der Eizelle (Dotter).
Nr. 22. Keimbläschen.
Nr. 23. Keimfleck.
Nr. 24. Follikelhöhle.

**Tafel XXXIV, Nr. 1—15.**

Verticaler Längsschnitt vom Eierstock der trächtigen Katze. Injicirt und imbibirt.
Vergrösserung 60.

Nr. 1. Zellen der gefässlosen Corticalschicht.
Nr. 2. Corticalzellen, bei denen die erste Anlage der Membrana germinativa und das erste Auftreten eines Gefässringes sichtbar ist.
Nr. 3. Beginnende Erweiterung des Follikels, Wegtreten der Membrana germinativa von der Eizelle und Liegenbleiben derselben am bindegewebigen Theile des Follikels.
Nr. 4. Bildung des Discus proligerus. Componirtes Gefässnetz des Follikels.
Nr. 5—8. Follikel in verschiedenen Stadien der fortschreitenden Entwicklung.
Nr. 9. Kleiner Follikel, von dessen Eizelle durch den Schnitt nur eine Scheibe der Zona pellucida abgesetzt ist.
Nr. 10. Halbgeöffneter Follikel, aus dem das Ei durch den Schnitt herausgefallen.
Nr. 11. Ein unverletztes Stück einer Follikelwand, durch welche die Zona pellucida der Eizelle hindurchschimmert.
CL. Bindegewebige Grenzen eines Corpus luteum im Stadium der progressiven Bildung.
Nr. 12. Centrale Vene des Corpus luteum.
Nr. 13. Periphere Arterien des Corpus luteum, deren Aeste die polygonalen Zellen desselben umspinnen.
Nr. 14. Grobe Gefässe des Ovarialstroma's.
Nr. 15. Polygonale Zellen des Ovarialstroma's von spärlichen Gefässen durchsetzt.

# Inhalt.


Seite.

Beitrag zur Kenntniss der Anatomie und Physiologie des Eierstocks der Säugethiere . . . . . 5

I. Ueber eine Cortiealschieht von Zellen unter der Albuginea des Eierstocks brünstiger Katzen und deren Bedeutung für die Eibildung . —

Zeit der Untersuchung . . . . . —

Gegenstand der Untersuchung . . . . . 6

Methode der Untersuchung . . . . . 7

Anfertigung der Zeichnungen . . . . . —

Objective Beobachtung . . . . . —

Subjectives . . . . . 10

A. Bildung der Cortiealzellen . . . . . 11

B. Ortsveränderung der Cortiealzellen . . . . . —

C. Anlage der Membrana germinativa . . . . . 13

D. Die Gefässbildung im jungen Follikel . . . . . 15

E. Die Bildung des bindegewebigen Theils des Follikels . . . . —

F. Die Erweiterung des Follikels . . . . . —

II. Ueber das Vorkommen mehrerer Eizellen in einem Follikel . . . . 17

III. Ueber das Corpus luteum . . . . . 18

Erklärung der Abbildungen. . . . . 21

Druck von Breitkopf und Härtel in Leipzig.

*Fig. 1.*

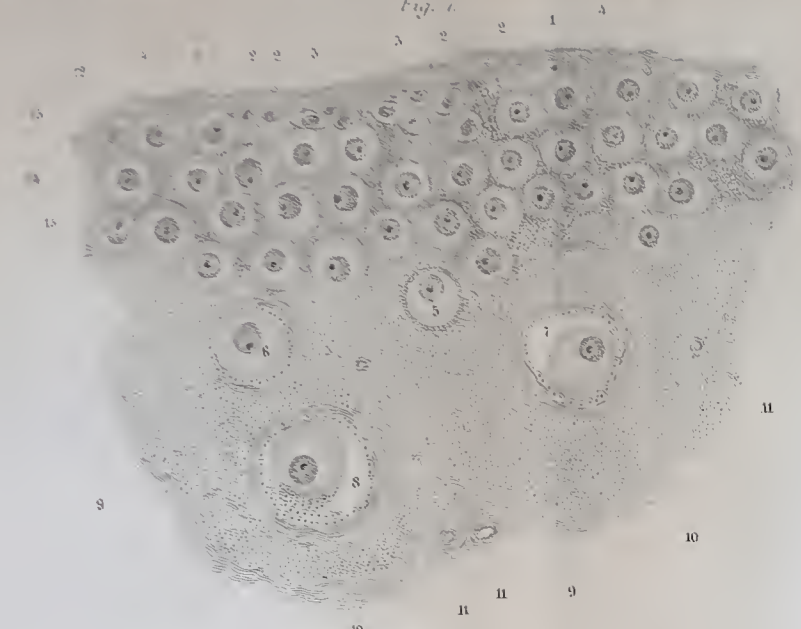

*Fig. 2.*

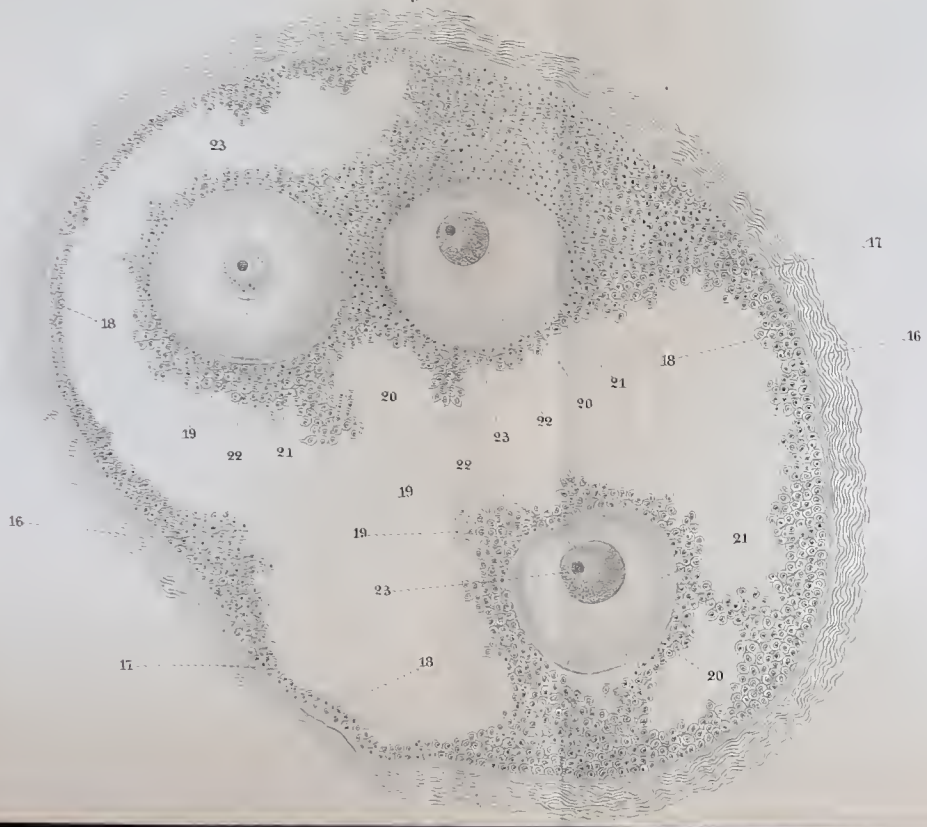

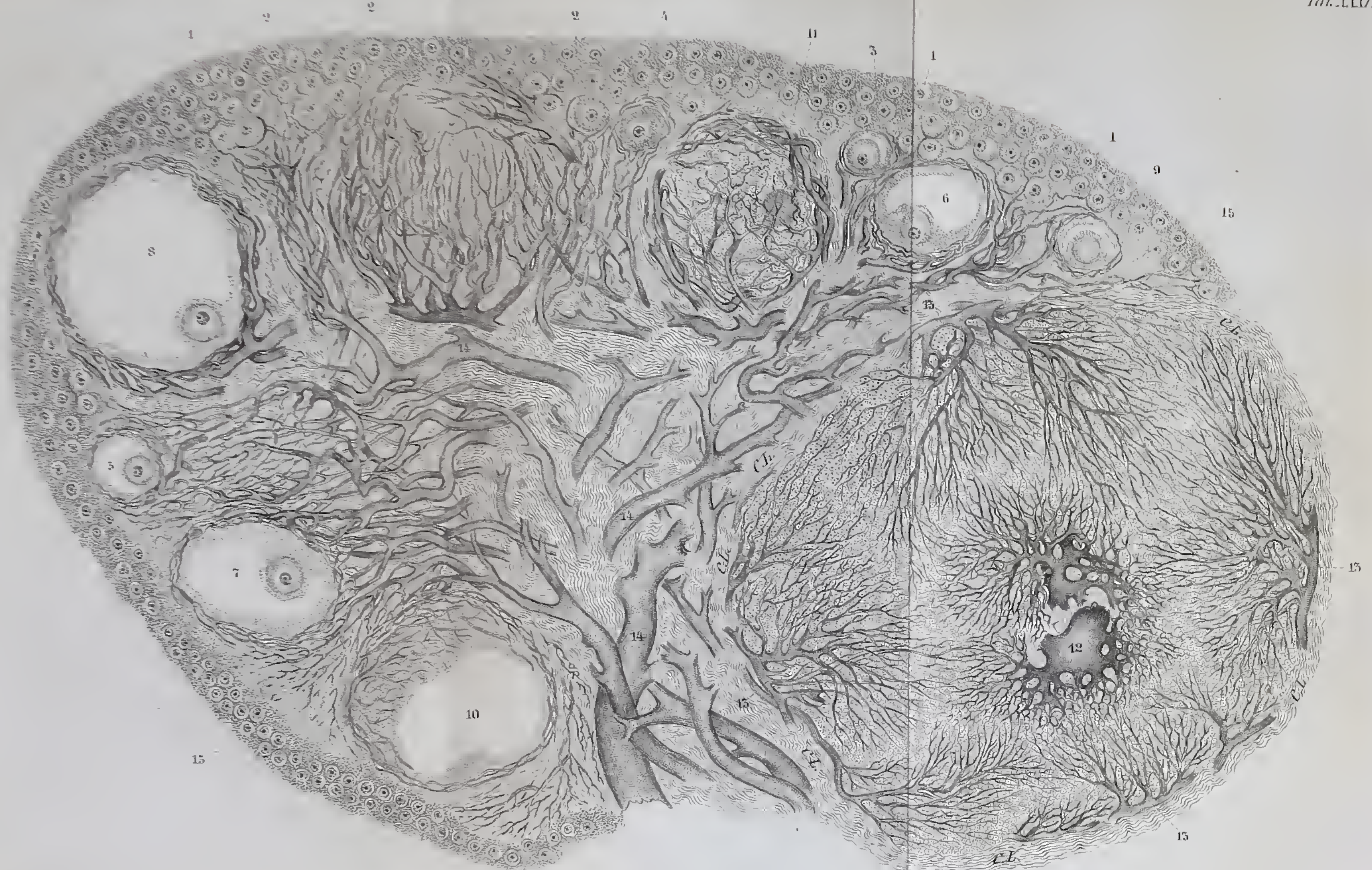
1
2
3
4
5
6
7
8
9
10
11
12
13
14
15
C.L.